0008-3194/90/135–140/$2.00/©JCCA 1990

Investigation thermographique de douleurs d'origine viscérale : étude de cas

T. Kobrossi, DC, DABCT*
I. Steiman, DC, FCCS(C)*

Un cas de dorsalgie avec symptômes abdominaux concomitants est présenté avec des évaluations cliniques, thermographiques et radiographiques. Les radiographies démontrent la présence d'un ulcère duodénal, et les thermographies ont été interprétées comme confirmant la présence de dysfonction dorsale et abdominale. La question chiropratique du patient est décrite. On y examine la corrélation possible entre la pathologie viscérale et la dysfonction spinale. Ce cas permet l'exploration des questions non résolues concernant l'importance clinique des réseaux du réflexe somato-viscéral/viscéro-somatique et de leur évaluation par la thermographie.
(JCCA 1990; 34(3):135–140)

MOTS CLES: chiropratique, dorsalgie, ulcère peptique, manipulation, thermographie, douleurs d'origine viscérale.

A case is presented with clinical, thermographic and radiographic evaluations of concurrent dorsalgia and abdominal symptoms. The radiographs demonstrated the presence of a duodenal ulcer, and the thermographs were interpreted as confirming the presence of thoracic and abdominal dysfunction. The patient's chiropractic management is outlined. The possible inter-relationship between the visceral pathology and spinal dysfunction is discussed. The case allows exploration of the unresolved issues of the clinical significance of somatovisceral/viscerosomatic reflex pathways and of their assessment by thermography.
(JCCA 1990; 34(3):135–140)

KEY WORDS: chiropractic, dorsalgia, peptic ulcer, manipulation, thermography, viscerogenic pain.

Introduction

La corrélation entre le système musculosquelettique, la colonne dorsale en particulier, et les organes viscéraux, sous-tendue par la communication synaptique entre les neurons du système nerveux central et végétatif, fait partie des fondements de la pratique et des principes chiropratiques. Quoique ce soit démontrable dans des expériences sur des animaux[1,2], il est difficile d'établir une relation causale (contrairement à corrélative[3]) entre des dysfonctions somatiques et viscérales co-existantes dans des cas cliniques individuels. Cette difficulté découle en grande partie des moyens indirects disponibles pour évaluer les dysfonctions végétatives chez les patients. La validité et la précision des procédures cliniques utilisées pour détecter des changements de température, d'humidité et de texture de la peau ont été mises en question[4], comme l'ont été d'autres mesures traditionelles telles que la tension artérielle[5].

La thermographie électronique informatisée est une modalité non-effractive qui sert à déterminer la température de la peau[6,7]. L'ampleur et la distribution des variations de température cutanée sont dues aux changements fonctionnels de la microvascularisation, qui sont réglés par les fibres efférentes végétatives post-ganglionnaires. (Voir références 8 à 10 pour une révision détaillée des bases anatomiques et physiologiques de l'imagerie thermographique). Comme ces dernières sont distribuées de façon périphérique par les nerfs spinaux, on interprète habituellement les thermographies anormales en faisant référence aux sources de dysfonction du système nerveux sensoriel[10,11] (par ex., proplapsus du disque intervertébral, syndrome du "coincement" etc.).

Cependant, une pathologie ou une dysfonction d'organes viscéraux peut apporter d'une façon réflexe des changements dans l'imagerie thermographique de la région de la peau qui partage la source d'innervation végétative. De tels changements ont été démontrés dans des cas de cholécystite aiguë et d'appendicite, par exemple[12]. Le véritable réseau neurologique n'a pas encore été élucidé. Le cas suivant présente l'investigation clinique, thermographique et radiographique d'un patient souffrant de douleur dorsale et abdominale.

* Department of Clinical Education,
Canadian Memorial Chiropractic College, Toronto, Ontario.
Reprint requests to: Dr. T. Kobrossi, CMCC, 1900 Bayview Avenue, Toronto, Ontario M4G 3E6.
© JCCA 1990.

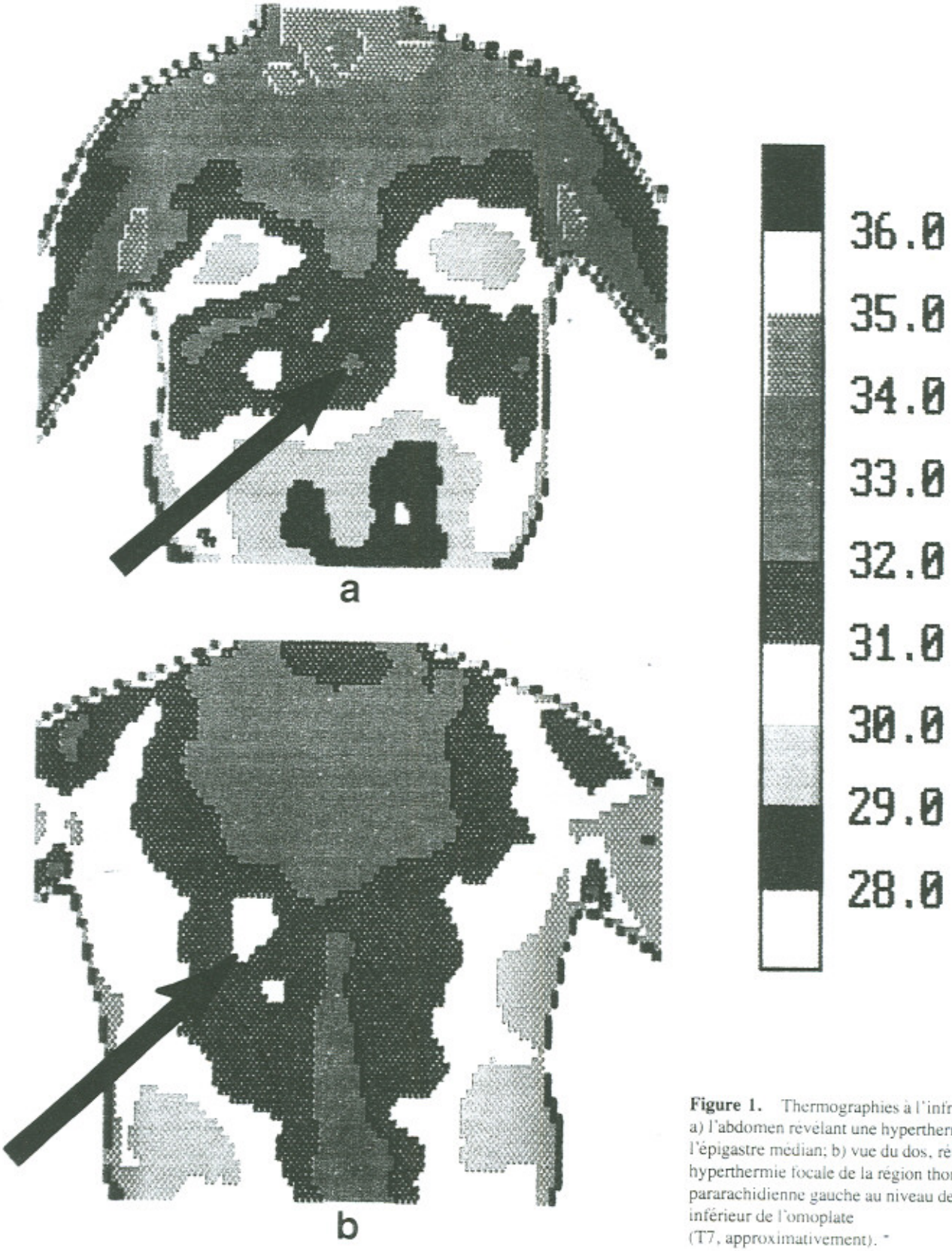

Figure 1. Thermographies à l'infrarouge de a) l'abdomen révélant une hyperthermie focale de l'épigastre médian; b) vue du dos, révélant une hyperthermie focale de la région thoracique pararachidienne gauche au niveau de l'angle inférieur de l'omoplate (T7, approximativement).

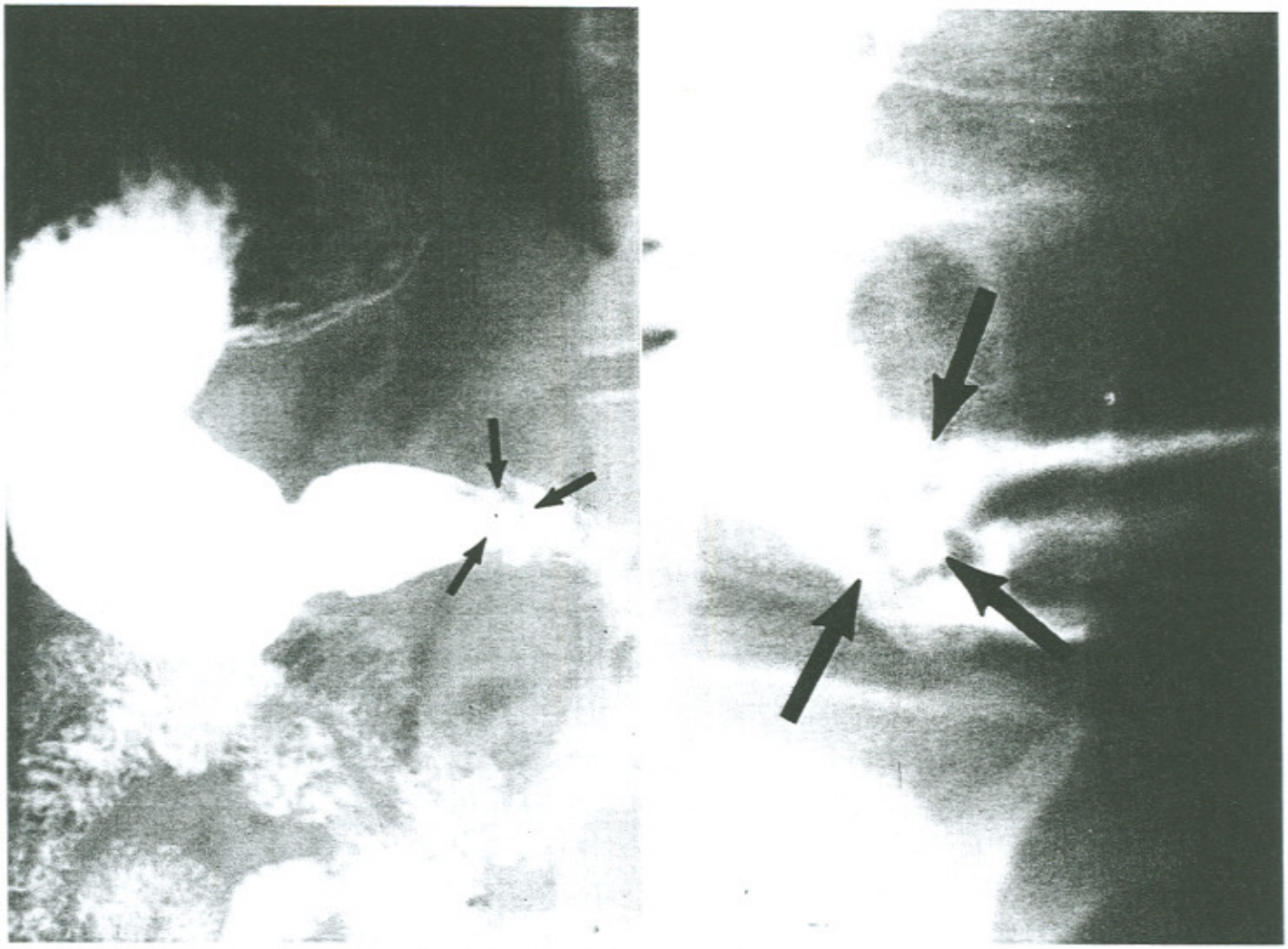

Figure 2. Etude au baryum du tractus gastro-intestinal supérieur révélant un petit ulcère duodénal (flèches; vue PA).

Étude de cas

Un ouvrier de 45 ans a dû suivre un traitement chiropratique pour une dorsalgie qui s'intensifiait et qui ne répondait pas à un traitement aux analgésiques et aux relaxants musculaires. La douleur, localisée au-dessus de la colonne mi-dorsale, avait commencé insidieusement un mois auparavant. L'examen révéla qu'une dysfonction de mouvement des segments D7–D9 était la cause de la dorsalgie. Une manipulation spinale locale (TMS) procura immédiatement un soulagement temporaire qui dura jusqu'au lendemain. Le patient avait continué à travailler depuis le début des sensations de douleur.

Lors de la quatrième visite, le patient signala une augmentation des ballonnements et de la douleur ressentie dans la région supérieure de l'abdomen, des maux dont il souffrait périodiquement depuis un an et auxquels l'ingestion de nourriture apportaient un soulagement. L'examen physique ne révélait rien d'anormal. Les études thermographiques intermittentes (utilisant un thermographe électronique informatisé AGA avec logiciel médical "Viewscan"*) des régions de la colonne cervicale et dorsale, de l'aspect antérieur de la cage thoracique et de la paroi abdominale, révéla une région focale d'hypothermie (Δ T:1°C) dans la région mi-dorsale gauche, correspondant précisément au point de concentration de la dorsalgie: et une aire plus significative d'hyperthermie (Δ T:1°C) au-dessus du nombril (figure 1). Le patient fut référé pour un examen radiographique gastro-intestinal supérieur qui révéla un ulcère duodénal (figure 2).

On introduisit des modifications diététiques et des anti-acides

* Copyright Agema Infrared Systems Ltd.

dans le traitement continu de TMS. Les douleurs dorsales et abdominales diminuèrent considérablement, mais persistèrent. On plaça le patient sur un programme mensuel de traitement. Des visites de contrôle un mois et trois mois après la présentation ne révélèrent aucun changement additionel dans les symptômes abdominaux.

Discussion

Les ulcères duodénaux peptiques qui n'ont pas perforé la paroi duodénale peuvent aussi irradier une douleur épigastrique harcelante, localisée, brûlante et aiguë, qui est ressentie une à deux heures après les repas et qui est soulagée par l'ingestion de nourriture ou d'anti-acides[13]. Il peut s'agir aussi d'une douleur diffuse, d'une pression ou d'une sensation de faim. Des épisodes douloureux réapparaissent pour une période allant de quelques jours à quelques mois, et les rémissions peuvent s'étendre sur quelques semaines ou sur plusieurs années[14].

Des ulcères peptiques de la paroi duodénale postérieure peuvent aussi irradier une douleur localisée et aiguë dans la région dorsale du dos, reflétant le segment D5–D9 de la moelle épinière, qui est le point d'origine de l'innervation sympathique du duodénum[15]. Des zones principales d'hyperalgésie, de sensibilité localisée, d'hypertonicité segmentaire de muscle squelettique (qui peuvent devenir une source secondaire de douleur locale), et des activités segmentaires sympathiques vasomotrices/sudomotrices ". . . peuvent fréquemment accompagner ou, plus rarement, constituer la forme principale de malaise d'une maladie intra-abdominale"[13]. La douleur irradiée peut être centrale, uni- ou bi-latérale, ou, si elle est intense, encercler le corps et présenter les caractéristiques de la pathologie provocatrice (par ex., commencement moins de deux heures après avoir mangé, soulagement avec ingestion de nourriture ou d'anti-acides[16]).

Dans de tels cas, il est tentant de spéculer sur la corrélation possible entre la douleur au dos et la pathologie viscérale. Chez le patient examiné dans ce dossier, la thermographie a révélé la possibilité d'une dysfonction dans la région mi-dorsale et dans l'abdomen. Des radiographies ont révélé un ulcère duodénal, ce qui explique probablement la thermographie abdominale positive et la symptomatologie abdominale du patient qui dure depuis un an.

La douleur au dos du patient avait commencé plus récemment. Elle était peut-être entièrement due à une douleur irradiée par l'ulcère duodénal; comme cette pathologie peut demeurer asymptomatique[14], il est concevable qu'elle ait pu donner lieu à des symptômes quelque temps après l'ulcération. Il est également possible que la douleur au dos ait été due à un effort récent de la colonne dorsale effectué au travail par cet homme qui, par coïncidence, avait un ulcère duodénal. Une troisième possibilité est que la dorsalgie était due à une dysfonction du mouvement segmentaire au niveau dorsal causée par une contraction musculaire paraspinale segmentaire réflexe qui se développa en réaction à une irritation des fibres afférentes sympathiques à l'endroit de l'ulcération[13]. Finalement, la pathologie viscérale peut avoir déclenché un segment facilité de moelle épinière au niveau dorsal lequel a prédisposé, de façon réflexe, les segments de mouvement homologue à devenir dysfonctionnels, lorsqu'il est affecté par l'effort au travail. Le diagramme en figure 3 résume ces quatre possibilités.

La dorsalgie du patient réagit à la TMS locale et aux modifications diététiques, bien qu'elle persista à un degré moindre. Cette réaction à la thérapie semble incongrue par rapport aux deux premières étiologies supposées plus haut (purement viscérale ou musculosquelettique). La thermographie révéla une hypothermie focale dans la région dorsale (voir figure 1). L'hyperthermie et l'hypothermie ayant toutes deux été associées à des régions de douleurs irradiées, les résultats des recherches thermographiques ne déterminent pas, dans ce cas, la source de la symptomatologie dorsale (c.-à-d. dysfonction spinale vs dysfonction viscérale).

Les troisième et quatrième mécanismes étiologiques supposés diffèrent l'un de l'autre seulement par la cause immédiate de la dysfonction du segment de mouvement spinal symptomatique produite par un réflexe viscéro-somatique. Ici, on considère qu'une étiologie somato-viscérale est peu probable en raison du manque de résultats obtenus avec la TMS sur les symptômes abdominaux apparus un an avant la dorsalgie[17]. Les niveaux de dysfonction des segments de mouvement dorsaux, tels que détectés par palpation et thermographie infrarouge, correspondaient à l'origine de l'innervation sympathique du duodénum[15]. Ainsi la dorsalgie du patient était probablement due à un réflexe viscéro-somatique. Ce mécanisme étiologique serait corroboré par la résolution complète de la dorsalgie suite à l'administration d'une courte série de TMS, une fois l'ulcère guéri.

Notre conclusion concorde avec les résultats de Lewitt[18]. Il trouva que les articulations D5–D6, sacro-iléaque et atlanto-occipitale, étaient plus fréquemment atteintes de lésions chez les patients souffrant d'ulcères peptiques. Il estimait également que la dysfonction spinale résultait d'une maladie viscérale, et non l'inverse.

À noter que cette étude de cas aborde au moins deux sujets controversés. Premièrement, il n'existe pas d'accord universel sur le rapport de cause à effet des dysfonctions somatiques et viscérales, encore moins sur le moyen le plus efficace de traiter l'une ou l'autre, lorsqu'un réflexe semble lier leur symptomatologie. Deuxièmement, le rôle de la thermographie dans la détection de dysfonction ou de pathologie viscérale profonde est une application plus récente, et donc plus controversée, que son emploi dans les cas neuromusculosquelettiques.

Des essais cliniques sembleraient constituer le meilleur moyen de résoudre controverses. Entre-temps, des études de cas comme celui-ci peuvent servir à plusieurs usages. Ils attirent l'attention sur ces questions tout en apportant quelques données susceptibles d'aider à la formulation d'hypothèses expérimentales. D'importance plus immédiate, ces études devraient susciter une réévaluation sérieuse des raisonnements sous-jacents aux décisions diagnostiques (par ex., thermographie vs radio-

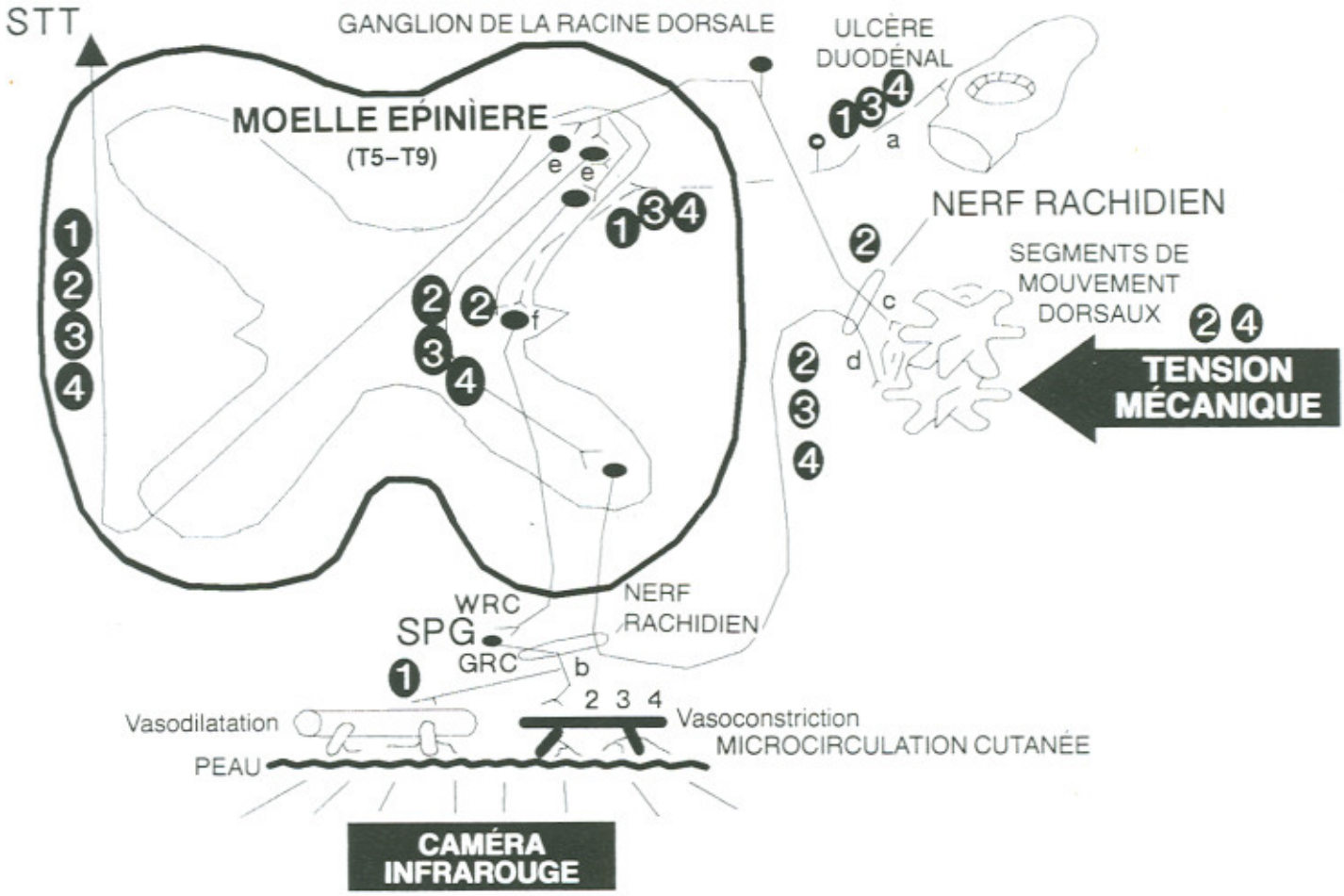

Figure 3. Schéma des mécanismes supposés des douleurs dorsales:

1 Dorsalgie irradiée par un ulcère duodénal
2 Tension mécanique
3 & 4 Réflexe viscérosomatique (Voir les détails dans la discussion)

GRC Rameau communiquant gris
WRC Rameau communiquant blanc
STT Tract spinothalamique
SPG Ganglion paravertébal sympathique

a afférent, par les ganglions de la racine dorsale
b efférent sympathique, par les ganglions paravertébaux sympathique, le plexus coeliaque, les nerfs splanchniques
c nerf somesthésique
d nerf somatomoteur
e neurones intercalaires
f neurone sympathique

graphie) et thérapeutiques (par ex. le rôle de la TMS dans le traitement de pathologie primaire vs les effets secondaires symptomatiques des réflexes viscéro-somatiques/somato-viscéraux) prises par le clinicien.

Sommaire

La thermographie et la radiographie ont démontré une dysfonction dorsale et une pathologie viscérale chez un patient souffrant de dorsalgie et de symptomatologie abdominale. Un traitement conservateur ordinaire pour la pathologie viscérale a apporté un soulagement partiel des deux affections. Une TMS locale a procuré un soulagement temporaire de la dorsalgie.

L'imagerie et la réaction au traitement indiquent qu'un réflexe viscéro-somatique est probablement la cause du mal au dos. Cependant les symptômes dorsaux et abdominaux étaient peut-être dus à deux étiologies qui se recoupent, mais ne sont pas reliées. Ainsi, tout patient qui présente des symptômes reliés à une dysfonction segmentaire spinale et à une symptomatologie viscérogénique concomitante, doit être soigneusement examiné au moyen d'une anamnèse, d'un examen et d'études tologie viscérogénique concomitante, doit être soigneusement examiné au moyen d'une anamnèse, d'un examen et d'études auxiliaires pour découvrir les mécanismes étiologiques qui ont le plus de chances de s'appliquer à cet individu.

En vertu de sa nature non-effractive, la thermographie infrarouge est un complément utile à l'anamnèse et à l'examen physique du patient, dans la mesure où elle est capable de confirmer la présence de dysfonctions somatiques ou viscérales. Les structures anatomiques mises en relief par les résultats cliniques et thermographiques peuvent alors être examinées radiographiquement.

Remerciements

Les auteurs et le Journal de l'ACC tiennent à remercier d'une façon tout particulière la société Agema Infrared Systems Ltd. qui a accepté de financer en partier la préparation des thermographies couleur présentées dans ce document.

Renvois

1 Sato A, Swenson RS. Sympathetic nervous system response to mechanical stress of the the spinal column in rats. J Manipulative Physiol Ther 1984; 7:141–147.

2 Korr IM. Sustained sympatheticotonia as a factor in disease. In: Korr IM, ed. The neurobiologic mechanisms in manipulative therapy. New York: Plenum Press, 1978; 229–268.

3 Nicholas AS, DeBias D, Ehrenfeuchter W, England KM, et al. A somatic component to myocardial infarction. Br Med J 1985; 291:13–17.

4 Triano JJ. The use of instrumentation and laboratory examination procedures by the chiropractor. In: Haldeman S, ed. Modern developments in the principles and practice of chiropractic. New York: Appleton-Century-Crofts, 1980; 231–267.

5 Haldeman S. The clinical basis for discussion of mechanisms of manipulative therapy. In: Korr IM, ed. The neurobiologic mechanisms in manipulative therapy. New York: Plenum Press, 1978; 53–75.

6 Kobrossi T. L5 and S1 nerve fibre irritation demonstrated by liquid crystal thermography – a case report. J Can Chiropr Assoc 1985; 29:199–202.

7 Kobrossi T, Steiman I. Reflex sympathetic dystrophy of the upper extremity: a new diagnostic approach using Flexi-therm liquid crystal contact thermography. J Can Chiropr Assoc 1986; 30:29–32.

8 Hamilton BL. An overview of proposed mechanisms underlying thermal dysfunction. Thermology 1985; 1:81–87.

9 Schnitzlein HN. The neuroanatomy and physiology related to thermography. Postgrad Med: Custom Commun 1986; Academy of neuro-muscular thermography. Clinical proceedings, 1985; 21–25.

10 Fischer AA. The present status of neuromuscular thermography. Postgrad Med: Custom Commun 1986; Academy of neuro-muscular thermography. Clinical proceedings, 1985; 26–33.

11 Feldman F, Nickoloff EL. Normal thermographic standards for the cervical spine and upper extremities. Skeletal Radiol 1984; 12:235–249.

12 Hobbins WB. Basic neuromusculoskeletal thermography. Madison; Wis: Thermal Image Analysis, Inc., 1986; 5–6.

13 Aach RD. Abdominal pain. In: Blacklow RS, ed. MacBryde's signs and symptoms, 6 ed. Philadelphia: JB Lippincott Co., 1983; 165–170.

14 McGuigan JE. Peptic ulcer. In: Isselbacher KJ, Adams RD, Braunwald E, Petersdorf RG, Wilson JD, eds. Harrison's principles of internal medicine, 9 ed. Toronto: McGraw-Hill, 1980; 1371–1385.

15 Ger R, Abrahams P. Essentials of clinical anatomy. London: Pitman Publishing Ltd., 1986: 39.

16 Mankin HJ, Adams RD. Pain in the back and neck. In: Isselbacher KJ, Adams RD, Braunwald E, Petersdorf RG, Wilson JD, eds. Harrison's principles of internal medicine, 9 ed. Toronto: McGraw-Hill, 1980: 38–48.

17 Johnston RJ. Vertebrogenic autonomic dysfunction – subjective symptoms: a prospective study. J Can Chiropr Assoc 1981; 25:51–57.

18 Lewit K. The contribution of clinical observation to neurobiological mechanisms in manipulative therapy. In: Korr IM, ed. The neurobiologic mechanisms in manipulative therapy. New York: Plenum Press, 1978; 3–25.